総説　高齢者に多い大腿骨骨折の背景と治療

山王病院整形外科　青木孝文

【大腿骨近位部骨折】

〈疾患概要〉本邦で高齢者が増加していることに伴って股の付け根の骨折を受傷する患者さんが増えており、これを大腿骨近位部骨折という。多くは転倒により下肢に強くひねる力が加わって起きる骨折であるが、加齢により骨が弱くなっている（骨粗鬆症）ことが発症に大きく関与していることも見逃してはならない。医学的には骨折の種類がいくつかに分類され、それぞれ治療法が異なるので、専門医の診察をうけて対処することが必ず必要である。

〈近位部骨折の種類〉太ももの付け根にある股関節を構成する骨で、太ももから膝関節までを支えているのが大腿骨である。その骨の体の中心に近い部分を大腿骨近位部といい、ここのどこが骨折するかによって、大まかに大腿骨頚部骨折、大腿骨転子部骨折に分類される。頚部（２の部分）が骨折すると血液の流れが悪く、骨が治りにくいとされている。

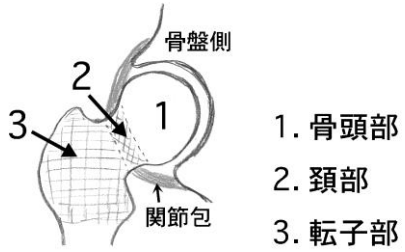

【初診時現症】

〈身体所見〉骨折の程度にもよるが、多くは痛みとともに踏ん張りが効かなくなって起立歩行ができなくなる。受傷した下肢はまっすぐに伸ばすことができず、膝が少し曲がって、ややがに股のような格好で臥床している。太ももの付け根の部分を押さえると痛みが悪化する。自分で動けない事はもちろんのこと、誰かに捕まって歩く事もほとんどできないので、ただちに救急車を要請する必要がある。

〈画像検査〉表面からみて骨折の種類や程度は判断できないので、必ず病院でレントゲン撮影をすることが必須である。骨折の場所や程度により、手術をするにしても方法が変わってくるので、正確にレントゲン所見を把握することが重要である。診断もレントゲンの結果により確定される。

【治療方針】

現在では可能であるなら手術的に治療して、早くからリハビリテーションを行うのが原則である。頚部骨折であれば骨折部にボルトを数本いれて固定する方法から、骨が治る事をあきらめて人工のものに付け替える（人工骨頭挿入術）手術が選択されることが多い。転子部骨折では特殊な形状の筒とボルトを組み合わせたものを入れて固定する手法が一般的である。しかし、手術後に認知症が悪化したり、リハビリも順調に行えずに不幸な転機に至る患者さんも少なくない。

〈頚部骨折例〉写真右側が受傷時で、頚部で完全に骨折していた。もとに戻しても骨が治る可能性が極めて低い骨折で、人工骨頭挿入術が行われた（写真左側）

〈転子部骨折例〉やはり右側が受傷時であるが、左側の大腿骨近位部がくの字に曲がってしまっている。髄内釘という特殊な金属の筒状のものと太いボルトを組み合わせた器具で骨折部分を修復して固定する（写真左側）